Fracturas periprotésicas de rodilla

Periprosthetic fractures adjacent to total knee implants

Servicio de Traumatología y Cirugía Ortopédica, Hospital Universitario La Paz, Madrid

Rodríguez Merchán E. C.

RESUMEN

Las fracturas periprotésicas de implantes totales de rodilla (PTR) pueden tratarse de diversas formas: inmovilización con yeso, reducción a cielo abierto seguida de osteosíntesis, fijación externa y recambio protésico de rodilla. Teniendo en cuenta que ninguna de las técnicas mencionadas es hoy en día la de elección para el tratamiento de dichas fracturas, es importante entender cuales son las mejores opciones terapéuticas para cada tipo de lesión. Las primeras clasificaciones que se publicaron al respecto centraron su interés en el desplazamiento de las fracturas, considerándolo fundamental para la indicación terapéutica (quirúrgica o conservadora). Sin embargo, las técnicas más recientes y los implantes existentes hoy en día hacen que en la mayoría de las fracturas periprotésicas los cirujanos prefiramos el tratamiento quirúrgico. Para la elección del tratamiento más adecuado puede servirnos de guía la clasificación basada en la localización de la fractura. En general, los clavos intramedulares son mejores para las fracturas proximales, mientras que los dispositivos de ángulo fijo lo son para las fracturas cuyo origen esté a la altura del componente protésico femoral. Finalmente, el recambio protésico de rodilla será mejor para las fracturas más distales y para aquellas en las que las prótesis estén aflojadas.

La casuística de nuestro Servicio, que consiste en 398 prótesis de rodilla implantadas en los últimos 10 años, incluye 32 fracturas periprotésicas: 7 supracondíleas, 19 rotulianas y 6 tibiales o femorales (de tipo diferente a las supracondíleas). Las fracturas poco o nada desplazadas se resolvieron de forma conservadora. Sin embargo, las fracturas desplazadas con prótesis estables se resolvieron mediante reducción abierta y osteosíntesis rígida (clavo supracondíleo retrógrado o clavo-placa tipo DCS (Dynamic Condylar Screw) . Cuando las prótesis eran inestables se realizó el recambio protésico con un componente de vástago largo que las estabilizara. En todos los casos se logró devolver a los pacientes un estado funcional satisfactorio.

Palabras clave: *Rodilla, prótesis, fracturas, periprotésicas.*

Rodríguez Merchán E. C.
Fracturas periprotésicas de rodilla
Patología del Aparato Locomotor, 2005; 3 (4): 260-270

ABSTRACT

Periprosthetic fractures adjacent to total knee implants can be treated in different ways: immobilization in a cast, open reduction and internal fixation, external fixation or revision knee arthroplasty. Taking into account that none of the aforementioned methods have proved to be the only one for treating all fractures, it is important to undertand the options available for the different patterns of injuries. The first published clasifications focused their attention in the displacement of the periprosthetic fractures, which was paramount for the therapeutic indication (surgical or conservative). However, contemporary surgical techniques and implants allow orthopaedic surgeons to prefer some form of surgical treatment for these fractures. For the election of the surgical treatment, the clasification of periprosthetic fractures according to the site of injury appears to be convenient. Generally speaking, intramedulary nailing should preferred in proximal fractures, while fixed-angle devices must be recommended for those fractures which origin is at the level of the femoral component of the prosthesis. When the knee arthroplasty is loosed and the fractures are distal to it, a revision knee arthroplasty should be indicated.

Our experience is based in 398 total knee arthroplasties performed over the last 10 years. In this period of time we had 32 periprosthetic fractures: 7 supracondylar of the femur, 19 involving the patella and 6 tibial or femoral fractures (non-supracondylar). Those fractures non-displaced or minimally displaced were treated conservatively. However, those displaced but with a stable implant were treated by means of open reduction and internal fixation (supracondylar retrograde nail or dynamic condylar screw). When the implants were loosed, a revision knee arthroplasty was indicated with longer stems in the prosthetic components. All our patients were able to return to their previous activities of dailly living.

Key words: *Knee, prosthesis, fractures, periprosthetic*

Rodríguez Merchán E. C.
Periprosthetic fractures adjacent to total knee implants
Patología del Aparato Locomotor, 2005; 3 (4): 260-270

Correspondencia:
Dr E. C. Rodríguez Merchán
Capitán Blanco Argibay, 21
28029 Madrid (España)

INTRODUCCIÓN

Las fracturas periprotésicas son aquellas que se localizan en la rótula, tibia o fémur, de un paciente portador de una prótesis de rodilla (PTR), y que ocurren a menos de 6 cm de la punta del vástago protésico (1, 2) o a menos de 15 cm de la línea articular (3). Dichas fracturas se producen en una región de concentración de fuerzas, junto a los componentes protésicos. La presencia de estos componentes origina cambios en el hueso periarticular, que tienen un efecto importante en la producción de la lesión. Asimismo la presencia del implante condicionará el tratamiento requerido.

INCIDENCIA Y CLASIFICACIONES

Son pocas, en términos relativos, las fracturas de este tipo que se presentan como complicación de las PTR. Sin embargo, con el paso de los años, cada vez son más los pacientes portadores de un implante y mayor su supervivencia. Se ha publicado una frecuencia del 0,3% al 2% de fracturas periprotésicas supracondíleas postoperatorias (4, 5). Recogiendo los datos de cinco series, que representan un total de 2.178 artroplastias de rodilla, la incidencia es del 1,2%. Hay series en las que al incluir las prótesis de revisión la cifra llega al 5,6%. Solamente en fracturas de rótula la frecuencia es del 0,1% al 8%.

Esta diversidad de datos viene determinada por la inclusión o no de la cirugía de revisión, por la utilización de diferentes modelos protésicos y sobre todo por el tiempo medio de permanencia del implante; a más años, mas riesgo de sufrir una fractura. La casuística de nuestro Servicio, de los diez últimos años, hace referencia a 382 prótesis primarias de rodilla; se han utilizado fundamentalmente los modelos Miller-Galante I, Miller-Galante II y NexGen (Zimmer, Warsaw, Indiana) y distintas formas de fijación (cementadas y no cementadas); durante dicho periodo de 10 años han ocurrido 7 fracturas supracondíleas de fémur postoperatorias, lo que representa una tasa del 1,8%.

Por fracturas intraoperatorias de fémur o tibia se han tenido que realizar gestos quirúrgicos de osteosíntesis en 6 pacientes, lo que representa una frecuencia de fracturas periprotésicas intraoperatorias del 1,5%. Ha sido necesario reoperar de forma aislada la rótula en 19 casos, en parte debido a un diseño primitivo erróneo del implante con bandeja metálica y anclaje sin cementar; de ellos 9 casos sufrieron fractura de rótula, representando este tipo de complicación un 2,3%. Estas fracturas han sido originadas en su mayoría por un desgaste del polietileno con posterior desgaste y aflojamiento del soporte metálico. La Tabla 1 muestra una de las formas más aceptadas de clasificar las fracturas preriprotésicas de rodilla.

FACTORES PREDISPONENTES

El modelo de prótesis utilizado es de gran importancia en el mecanismo de producción de la fractura (6, 7). Las fracturas periprotésicas de rodilla ocurridas durante el acto quirúrgico son más frecuentes de lo que realmente se cree, aunque no suelen tener repercusión sobre la evolución del proceso al ser estabilizadas por el mismo implante. Las fracturas periprotésicas postoperatorias de la rodilla tienen como característica común que se producen sobre un hueso debilitado, lo que hace dificultoso su tratamiento. Son muchos los factores predisponentes que pueden favorecer la aparición de este tipo de complicación.

Los implantes que precisan cajetín central intercondíleo, cuando se utiliza un diseño estabilizado posterior, predisponen a las fracturas de los cóndilos femorales al realizar la prueba femoral (8), aunque la fractura rara vez tiene repercusión clínica. El efecto predisponente de un corte femoral anterior excesivo es un asunto controvertido hoy en día. Aaron y Scott (6) en 12 casos con corte femoral anterior excesivo, encontraron 5 fracturas supracondíleas postoperatorias. Todos los casos tenían osteopenia y artritis reumatoide. Diversos autores han publicado esta asociación de patologías (1, 4, 9, 10).

Ritter (11, 12) ha analizado 180 casos con corte femoral anterior excesivo, encontrando sólo 2 fracturas supracondíleas, concluyendo que su etiología es multifactorial, no siendo significativa la repercusión del excesivo corte anterior en el tiempo femoral. A pesar de la controversia, es lógico pensar que es un factor debilitante del

Tabla I. Clasificaciones de las fracturas periprotésicas supracondíleas femorales (según Su y cols.) (35)

Estudio	Tipo/Grupo	Descripción
Neer y cols.	Tipo I	Sin desplazar (< 5 mm de desplazamiento o menos de 5º de angulación
	Tipo II	Desplazada > 1 cm
	Tipo IIa	Con desplazamiento lateral de la diáfisis femoral
	Tipo IIb	Con desplazamiento medial de la diáfisis femoral
	Tipo III	Desplazada y conminuta
DiGioia y Rubash	Grupo I	Extraarticular, sin desplazar (< 5 mm de desplazamiento o > 5º de angulación)
	Grupo II	Extraarticular, desplazada (> 5 mm de desplazamiento o > 5º de angulación)
	Grupo III	Muy desplazada (pérdida de contacto cortical) o angulada (> 10º); puede haber un trazo intercondíleo o un trazo en T
Chen y cols.	Tipo I	Sin desplazar (tipo I de Neer)
	Tipo II	Desplazada y/o conminuta (tipos II y III de Neer)
Lewis y Rorabeck	Tipo I	Fractura sin desplazar; prótesis intacta
	Tipo II	Fractura desplazada; prótesis intacta
	Tipo III	Fractura desplazada o sin desplazar; prótesis aflojada

hueso a tener en cuenta a la hora de realizar la artroplastia.

La osteopenia (2, 6, 8, 13), la artritis reumatoide, la osteolisis por partículas (14), estados de déficit de otras articulaciones y enfermedades sistémicas (2, 4, 13, 15), aumentan la incidencia de las fracturas periprotésicas postoperatorias. Las movilizaciones bajo anestesia y la rehabilitación entusiasta en ocasiones conducen a la fractura. En nuestra serie hay un caso de fractura supracondílea producida durante una sesión de fisioterapia.

El estado neurológico previo, la demencia senil, el Parkinson, la descoordinación psicomotora, la mala visión, y la edad avanzada son factores de riesgo; como también lo son el alcoholismo, los tratamientos con antidepresivos y corticoides, y la pérdida del estímulo propioceptivo en la rodilla protésica. El diseño de la prótesis (7, 13, 14, 16) también juega un papel importante en la incidencia de fracturas periprotésicas. El vástago transfiere hacia la punta un exceso de fuerza y produce un cambio brusco del módulo de elasticidad. El modelo condíleo sobrecarga la región anterior del fémur. Los modelos a medida también son favorecedores de fracturas intraoperatorias. En general, cuanto más constreñido es el diseño, más probabilidad hay de que se produzca una fractura periprotésica.

Sin embargo, no se debe dejar de pasar por alto el principal factor predisponente, que es el traumatismo y la energía con la que se produce, que incluso en pacientes sin prótesis y con hueso sano sería capaz de producir la fractura. El caso más típico con el que nos encontramos en la práctica diaria, es el del paciente anciano, preferentemente del sexo femenino, portador de una prótesis de rodilla de varios años de evolución, con poca deambulación y osteopenia que

sufre un traumatismo de moderada energía, es decir una simple caída. Como ya se ha dicho anteriormente todas estas fracturas tienen en común la dificultad del tratamiento, siendo un reto para el traumatólogo devolver a estos pacientes al estado funcional previo a la lesión.

FRACTURAS PERIPROTÉSICAS INTRAOPERATORIAS

Durante el acto quirúrgico de implantación de una prótesis total de rodilla pueden producirse fracturas sin desplazar, que permiten una rehabilitación postoperatoria rutinaria, y que posibilitan un buen resultado clínico (17). Es posible que estas fracturas logren ser estabilizadas por el mismo implante, aunque en ocasiones puede ser necesaria la aplicación de material de osteosíntesis para conseguirlo. En general son poco importantes, y pueden ocurrir en la tibia, fémur o en la rótula; es muy importante su diagnóstico y valoración intraoperatoria, para actuar de forma adecuada y en caso necesario modificar el protocolo de rehabilitación postoperatoria.

Femorales

Son más frecuentes en pacientes con artritis reumatoide, que presentan un hueso muy osteopénico; suelen ocurrir cuando el componente de prueba o el definitivo se introducen de manera brusca o en posición incorrecta. En ocasiones puede producirse una fractura del cóndilo femoral al probar un componente incorrecto tanto en tamaño como en el lado que corresponde (utilizar un componente derecho en una artroplastia izquierda). En estos casos un tornillo de osteosíntesis colocado adecuadamente, junto con la estabilidad adicional del cemento y el implante suele ser suficiente.

Ante un hueso muy blando y con fractura condílea desplazada o conminuta puede ser necesario utilizar un vástago femoral que estabilice la prótesis y el cóndilo a la diáfisis. Al cementar debe evitarse que el cemento se introduzca entre los fragmentos de la fractura, pues no se conseguiría la consolidación de la misma. Cuando se va a intervenir a un paciente de prótesis total de rodilla ha de tenerse en cuenta la cantidad de variaciones que en el acto quirúrgico podemos necesitar. Es necesario disponer y saber manejar un sistema completo de prótesis, para en caso necesario poder utilizar vástagos femorales o tibiales, cuñas y bloques de aumentación o implantes de mayor o menor estabilidad.

La fractura de la cortical anterior puede producirse al introducir la guía intramedular necesaria para realizar el corte femoral y con frecuencia se localiza en la zona de transición de la metáfisis a la diáfisis. Cuando esto ocurre, hay que añadir un vástago que sobrepase la línea de fractura en longitud suficiente para que la estabilidad del fémur y del implante queden aseguradas. La marcha con apoyo tiene que ser valorada individualmente y con precaución durante la rehabilitación postoperatoria. Puede ocurrir que la fractura haya pasado inadvertida durante la intervención y sea un hallazgo radiológico postoperatorio. Es importante realizar el control radiológico al día siguiente de la intervención para analizarlo antes de iniciar la fisioterapia. De todas formas, el proceso de consolidación a nivel metafisario es rápido, y a las 6 semanas la fractura suele estar consolidada.

Mención aparte merece la cirugía de revisión, sobre todo en la preparación de un hueso con grandes zonas de osteolisis (14). Esta posibilidad obligaría a seleccionar un implante adecuado, no permitiría la inclusión de cemento entre los fragmentos de fractura y obligaría a ser muy juiciosos en el apoyo postoperatorio, aunque sin limitar la movilidad. No debe prohibirse la flexo-extensión de la rodilla (8).

Tibiales

Son raras sobre todo en prótesis primarias. Tienen más riesgo los pacientes con hueso osteoporótico y aquellos que han sufrido intervenciones previas como osteotomías correctoras o adelantamiento de la tuberosidad tibial. Las fracturas tibiales pueden producirse en huesos débiles, si se impacta la prueba con demasiada fuerza.

Si la fractura es sin desplazar, la misma prótesis suele estabilizarla y solo se requerirá una protección parcial de la carga. En ocasiones puede ser necesaria una estabilización adicional mediante tornillos de osteosíntesis. Igual que en las

fracturas femorales, es muy importante el diagnóstico intraoperatorio. Si fuera preciso, se puede utilizar el intensificador de imágenes para valorar la estabilidad de la fractura y del implante.

En el periodo de rehabilitación puede ser útil la ayuda de una ortesis larga estabilizadora de rodilla, semejante a la utilizada en el postoperatorio de la cirugía reconstructiva del ligamento cruzado anterior. Los movimientos de flexo-extensión de la rodilla no deben retrasarse, con el fin de evitar un mal resultado funcional.

En caso de tibia vara, si se intenta poner un vástago recto se puede producir una fractura en la diáfisis (8). Normalmente no son inestables y como conservan el periostio íntegro suelen consolidar de forma adecuada. En un caso como el descrito, el tratamiento podría realizarse con un yeso funcional hasta la consolidación. La valoración de la estabilidad de la fractura y del implante siempre es prioritaria.

Rotulianas

Son raras en las artroplastias primarias, aunque pueden ocurrir si se utiliza una técnica incorrecta o en huesos muy debilitados. No suelen tener importancia ni comprometer el futuro de la prótesis; normalmente son fragmentos pequeños que no comprometen al aparato extensor. En la cirugía de revisión, sin embargo, son más frecuentes y tienen mayor repercusión. Suelen producirse durante la extracción del primer implante, lo que obliga a proceder en este tiempo quirúrgico con delicadeza, con material adecuado y tras una planificación previa cuidadosa según el diseño protésico y la colocación de los tetones del implante. Son peligrosos los modelos con bandeja metálica sin cementar y con malla de titanio, y los cementados con un tetón central demasiado grueso.

Las fracturas de rótula, que ocurren casi exclusivamente en los recambios, pueden ser transversas con o sin pérdida de integridad del aparato extensor. En este último supuesto, la osteosíntesis con agujas de Kirschner y cerclajes de alambre pueden ser el tratamiento adecuado. No es aconsejable colocar un nuevo implante. Se debe comprobar la estabilidad en flexión; si esta fuera aceptable, se realizará una patelectomía.

Las fracturas verticales, al conservar íntegro el aparato extensor, no suelen precisar de estabilización adicional. Para evitar esta complicación mientras se realiza la cirugía de revisión, una vez retirado el componente rotuliano, se debe comprobar el grosor de la rótula y la calidad del hueso. Si es menor de 9 mm no se debe colocar un implante nuevo, ya que podría favorecer la fractura.

FRACTURAS PERIPROTÉSICAS POSTOPERATORIAS

Fracturas femorales

Supracondíleas de fémur

La fractura de la parte distal del fémur asociada a prótesis de rodilla, es una complicación que se presenta en el 0,3% al 2,5% de los casos (9). Sin embargo, el hecho de que la prótesis de rodilla sea una intervención que se realiza cada vez con más frecuencia, junto con el envejecimiento de la población portadora, explica que su frecuencia vaya en aumento. De hecho, son las fracturas periprotésicas más frecuentes.

La primera clasificación descrita por Sisto y cols. (18), divide a estas fracturas en no desplazadas, desplazadas y conminutas desplazadas. Merkel y Johnson (4) de la Clínica Mayo proponen la clasificación de Neer modificada, que consiste en dividir las fracturas supracondíleas en tres grupos. Tipo I: fracturas no desplazadas, extraarticulares; tipo II: fracturas extraarticulares con más de 5 mm de desplazamiento y menos de 5º de angulación y tipo III: con conminución de los fragmentos y angulaciones importantes. Neer en un principio aplicó su clasificación a las fracturas localizadas a menos de 7,5 cm del implante y posteriormente amplió el límite hasta las que se producían a menos de 15 cm.

La clasificación de Neer modificada suele servir de base para abordar los algoritmos de tratamiento en esta complicación (19); sin embargo, consideramos que hoy en día no es posible establecer una clasificación efectiva que pueda tener en cuenta todas las variaciones personales que van a influir en el tratamiento. Los factores más importantes a considerar son la estabilidad

de la prótesis, el grado de separación de los fragmentos, el grado de osteoporosis, la conminución y la alineación de la extremidad. El objetivo del tratamiento es conseguir la consolidación de la fractura y mantener o realizar una artroplastia estable que permita al paciente, en las mejores condiciones posibles, volver a su vida diaria.

Tratamiento

Con respecto al tratamiento, si el paciente tiene una prótesis estable, con un desplazamiento aceptable de la fractura y mantiene las facultades que le permitan caminar con seguridad en descarga y con una ortesis, será mejor decidirse por un tratamiento ortopédico. Es necesario realizar controles radiográficos periódicos hasta la consolidación para comprobar que no se produzca alteración en los ejes, que en caso de un varo excesivo podría ser nocivo para el futuro del implante.

Si no se puede tolerar la inmovilización por la morfología del muslo o, el paciente no es capaz de tolerar un periodo de tracción continua sobre férula de Braun o tolerar la descarga del miembro, el tratamiento deberá ser quirúrgico. En una fractura con desplazamiento se debe realizar una reducción a cielo abierto y estabilización con algún dispositivo de fijación. Son numerosos los métodos que se pueden utilizar, por lo que el tratamiento debe ser individualizado.

En las primeras publicaciones de los años ochenta, se recomendaba mayoritariamente el tratamiento conservador por el riesgo que comportaba el tratamiento quirúrgico y la gran dificultad para conseguir una fijación interna sólida (4, 20, 21). Los resultados desfavorables eran debidos a la pérdida de los ejes, al acortamiento, a la pérdida de movilidad y a la falta de consolidación.

En las publicaciones más recientes se preconiza la fijación interna frente al tratamiento ortopédico, teniendo en cuenta los problemas médicos relacionados con un periodo de inmovilización largo (1, 2, 11, 15, 16, 22, 23). Son muchos los sistemas aconsejados actualmente, entre los que se encuentran las osteosíntesis más o menos rígidas: el clavo-placa AO (9), las placas de soporte condíleo, el tornillo-placa (9), el clavo intramedular (15, 24, 25), los clavos de Rush (16, 18), los clavos de Zickel, los fijadores externos (7) y la revisión de la prótesis (26-28).

a) Placas

El clavo-placa de ángulo recto de AO, el tornillo-placa DCS y la placa condílea son los métodos más usados cuando la conminución del fragmento distal es pequeña. La placa condílea es más versátil, pues permite poner más tornillos en el fragmento distal. El DCS puede ser imprescindible si el trazo de fractura se prolonga hasta la zona intercondílea.

Cualquier tipo de placa puede ser de utilidad, aunque nosotros por su facilidad de manejo preferimos el tornillo-placa DCS. La primera consideración sobre la técnica, es que la cirugía se debe realizar con la rodilla en flexión para neutralizar la potente acción flexora de los gemelos sobre el fragmento distal, utilizando un abordaje lateral. La placa acodada de 95º o el DCS permiten la colocación independiente del tornillo previamente orientado con aguja guía e intensificador de imágenes, teniendo en cuenta la proximidad del componente femoral de la prótesis a la fractura para preservar el implante. La reducción del varo o valgo debe ser exquisita. En el fragmento proximal se tienen que colocar un mínimo de cuatro tornillos que agarren en ocho corticales y antes de proceder al cierre se comprobará la estabilidad de la fractura y del implante realizando flexión y extensión de la rodilla. En ocasiones puede ser necesario el aporte de injerto óseo autógeno o aloinjerto, y en algún caso añadir cemento de baja viscosidad, inyectado con jeringa de 20 cm por los orificios de la broca, para dar estabilidad a los tornillos distales.

El tratamiento con placas y tornillos proporciona un resultado satisfactorio aproximadamente en 2/3 de los casos publicados (9). Algunos autores (21) han mencionado que en dieciocho de veinte fracturas tratadas con clavo-placa, tornillo DCS o placa de soporte (más injerto en cinco de los casos) consiguieron un estado similar al de antes de la fractura. Las principales complicaciones del tratamiento con placas son la pérdida de fijación, la pseudartrosis, la migración de los tornillos con desmonta-

je de la placa, el dolor de rodilla, la infección y la consolidación con pérdida de los ejes.

b) Clavos de Rush

Solamente pueden estabilizar si el hueso en los cóndilos es suficientemente sólido. Varios autores (5, 12, 16) recomiendan su uso. La fractura debe reducirse con la rodilla en flexión apoyando el fémur sobre paños y bajo control de intensificador de imagen. La entrada del primer clavo se realiza por el cóndilo lateral utilizando un clavo de 4,7 mm. Los dos clavos se introducen simultáneamente, uno lateral y otro medial, para no desplazar la fractura. En el postoperatorio es necesaria una protección de la carga hasta la consolidación (unos tres meses).

c) Clavos intramedulares supracondíleos

Recientemente disponemos de clavos cortos intramedulares para la introducción de distal a proximal y con sistemas de bloqueo distal y proximal. Tienen la ventaja teórica de no desperiostizar el hueso en la zona de fractura al ser una técnica a cielo cerrado. Tienen la desventaja de precisar la apertura de una articulación protésica y el no asegurar el control de los movimientos de varo y valgo a nivel del foco (Figura 1). Diversos autores preconizan esta técnica (15, 24, 25). En la actualidad disponemos en el mercado de diferentes sistemas que varían en la forma de proceder al bloqueo. Siempre hay que tener en cuenta el modelo protésico que porta el paciente que ha sufrido una fractura supracondílea, cuando pensemos en la utilización de este tipo de clavos. En muchos modelos de implantes, sobre todo si son restringidos, con el cajetín metálico es imposible la introducción del clavo de manera retrógrada. Antes de decidirse por este método deben conocerse la distancia intercondílea protésica y el grosor del clavo que se va a introducir. La planificación preoperatoria para esta técnica quirúrgica re-

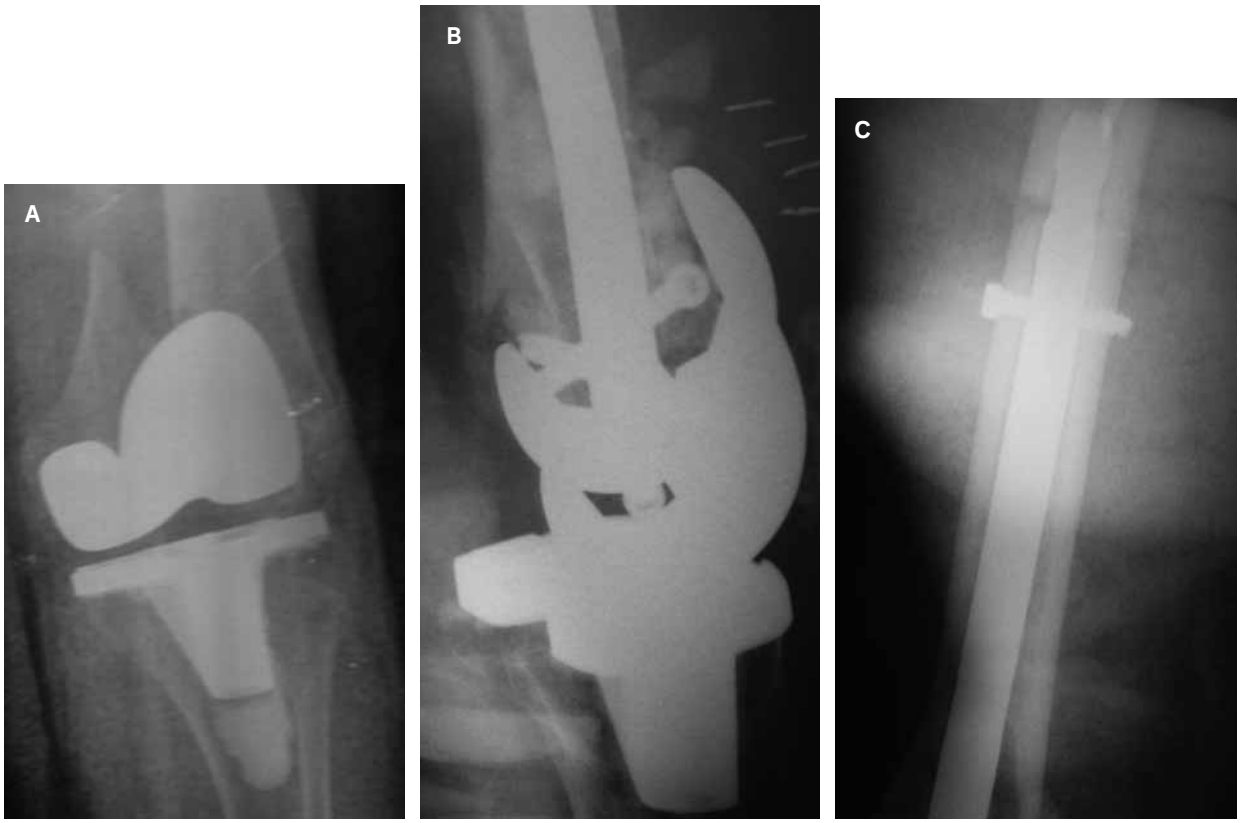

Fig. 1. Fractura periprotésica supracondilea (A), que fue fijada satisfactoriamente mediante un clavo retrogrado cerrojado. (B) Radiografía lateral en la que se observa una prótesis total de rodilla estable y en clavo *in situ*. (C) Imagen del cerrojo proximal del mencionado clavo.

quiere además un estudio radiológico del miembro afecto y del fémur contralateral.

El paciente debe colocarse en una mesa radiotransparente, con la pierna en flexión de 45º a 60º sobre un soporte. La incisión puede ser pequeña o requerir la eversión de la rótula para obtener una buena visión de la articulación. Tras la reducción de la fractura, el orificio de entrada se hace justo delante de la inserción del ligamento cruzado posterior; se puede realizar con o sin fresado, utilizando o no una guía. Una vez colocado el clavo se procede al bloqueo distal y después al proximal, mediante adaptadores externos que en teoría facilitan su colocación. Deben bloquearse al menos con dos tornillos bicorticales tanto distal como proximalmente. Con esta técnica se han publicado buenos resultados (5, 15, 24). Las complicaciones que pueden presentarse (8) con el uso del clavo intramedular condíleo son, la migración del clavo intraarticular, el acortamiento femoral, la pseudoartrosis, la infección y la pérdida de movilidad de la rodilla. La Tabla 2 muestra los diferentes modelos protésicos con respecto a sus características intercondíleas de cara a introducir clavos retrógrados de tipo supracondíleo.

d) Recambio de la prótesis
(por otra de vástago largo)

El uso de un vástago largo que estabilice la fractura está indicado en los pacientes que tienen un aflojamiento del componente femoral además de la fractura. En ocasiones resulta difícil saber con seguridad si existe aflojamiento sólo con el estudio radiográfico, por lo que siempre se debe disponer del instrumental adecuado para proceder a la revisión si nos encontramos ante esta situación. Algunos autores aconsejan componentes a medida (28).

e) Fijadores externos

Los fijadores externos se han utilizado con éxito cuando el fragmento distal es grande (7). El objetivo del tratamiento es conseguir la consolidación de la fractura con conservación de la movilidad de la articulación, permitiendo al paciente el apoyo precoz con protección parcial del peso del cuerpo; sin embargo podemos encontrarnos que los clavos al perforar el muslo, dificultan la movilidad del miembro. La infección en la entrada de los clavos siempre es un riesgo a tener en cuenta. En tres pacientes tratados con fijador externo se obtuvo una consolidación adecuada y se conservó una buena función (4).

Fracturas tibiales

Son varias las publicaciones sobre algoritmos y clasificaciones de los diversos tipos de tratamiento de las fracturas periprotésicas de fémur; por el contrario, son pocas publicaciones existentes sobre las fracturas tibiales. Felix y cols (29). establecen una clasificación según la localización de la fractura tibial. Las fracturas del tipo I son las producidas en el platillo tibial; las fracturas del tipo II son las que ocurren junto al vástago y las del tipo III se localizan distales al vástago. Adicionalmente las dividen en dos subgrupos para establecer una guía de actuación. En el grupo A se incluyen las fracturas tibiales que tienen la prótesis bien fijada, mientras que en el grupo B van incluidas las que tienen la prótesis movilizada.

Los casos incluidos en el subgrupo A, es decir, los que no tienen el implante aflojado, deben seguir los principios de actuación de las fracturas de tibia. En los del subgrupo B, se recomienda su fijación con cirugía de revisión. Cordeiro y cols. han publicado una fractura por debajo del vástago de una prótesis de Waldius con el componente aflojado; fue tratada con la sustitución del componente por otro con vástago más largo, sobrepasando el foco de fractura (26).

Nosotros preferimos realizar tratamiento ortopédico con yeso funcional si la prótesis no está aflojada, para no restringir la movilidad y permitir una carga precoz. Si el implante está aflojado consideramos que lo más adecuado es la cirugía de revisión, utilizando un componente con vástago largo que sobrepase suficientemente la línea de fractura para estabilizarla.

Fracturas rotulianas

Son diversos los factores que se asocian con las fracturas rotulianas en pacientes portadores de una prótesis total de rodilla (30, 31). A desta-

Tabla II. Apertura intercondílea de los componentes protésicos femorales, según su fabricante y modelo (35)

Compañía	Modelo	Diámetro intercondíleo mínimo (medio-lateral y anteroposterior) en mm
Biomet	AGC tamaños 55-80	17-22
	Maxim PCR tamaños 55-80	13-15
	Maxim PCS con cajetín abierto tamaños 55-80	14
	Ascent PCR tamaños XS-XXL	17-23
	Ascent PCS con cajetín abierto tamaños XS-XXL	20
Kirschner	Performance	14
DePuy/Jonson & Jonhson	AMK Conservadora de ligamento cruzado posterior 1488 y 1688, tamaños 1-5	14,2-21,5
	AMK serie 1489, tamaños 1-5	14,5-20,6
	AMK Congruency estabilizada posterior 1956, tamaños 1-5	13,2-17,2
	AMK estabilizada posterior (cajetín divergente) 1866	13,25
	AMK Universal 1489	14,5
	AMK Coordinate Ultra	Cajetín cerrado
	LCS tamaños pequeño – y grande +	13,6-22
	LCS Complete, tamaños pequeño – y grande +	14,4-21,9
	PFC Sigma conservadora de ligamento cruzado posterior	17,4
	PFC Sigma estabilizada posterior	11,9
	PFC Sigma TC3 sustitutiva de cruzado posterior	11,9
	PFC Modular conservadora de cruzado posterior	19,9
	PFC Modular sustitutiva de cruzado posterior	9,3
	PFC TC3	Cajetín cerrado
Wright Medical	Advantim PCR	19
	Advantim Open Housing estabilizada posterior	16
	Advantim Closed Housing estabilizada posterior	Cajetín cerrado
	Advance Medical Pivot (PCR)	18
	Advance estabilizada posterior	Cajetín cerrado
	Axiom (PCR) tamaños 55-85	14-22
	Axiom estabilizada posterior tamaños 55-85	16-24
Howmedica/Osteonics	PCA tamaños pequeño y extralargo	12-16
	Duracon	18,5
	Omnifit	Cajetín cerrado
	Scorpio CR tamaños 3-13	17-21
	Scorpio PS tamaños 3-13	17-21
	Scorpio TS	Cajetín cerrado
Centerpulse (Intermedics/Sulzer)	Natural NKII	14
	Apollo PCR	18,5
	Apollo estabilizada posterior	Cajetín cerrado
Zimmer	Insall/Burstein I tamaños 55-72	15,5-18,8
	Insall/Burstein II tamaños 54-74	15,3-21
	Miller-Galante I tamaños pequeño – y grande ++	10,6-17,4
	Miller/Galante II tamaños 1-8	11,9
	NexHen LPS tamaños A-H con cajetín abierto	14,1-21,6
Smith & Nephew	Genesis	20
	Genesis II	16,5

car: traumatismo, excesiva resección ósea, corte óseo inadecuado, compromiso vascular, diseño del componente, mala posición de los componentes, flexión excesiva, necrosis térmica por el cemento y cirugía de revisión.

El incremento del número de casos debidos a mala alineación se explica por el aumento considerable de fuerzas, al no haber un recorrido patelo-femoral adecuado. El corte incorrecto o excesivo, especialmente si se reseca el hueso subcondral, debilita la rótula. Al sobrepasar el corte por debajo de 15 mm del grosor de la rotula se aumenta considerablemente el riesgo de fractura (32, 33).

Cuando utilizamos un componente femoral demasiado grande, la presión sobre la rótula se incrementa en el eje anteroposterior. El riego sanguíneo intraóseo y extraóseo de la rótula se realiza por medio del arco anastomótico peripatelar, y en el polo inferior a través de la grasa de Hoffa. En la cirugía protésica se produce una importante agresión, quedando limitado el aporte sanguíneo intraóseo por las perforaciones de los orificios de anclaje. Los diseños con gran tetón central se citan como causa predisponente de fracturas, así como el uso de polimetilmetacrilato, causante de necrosis térmica.

A la hora de realizar el tratamiento debe valorarse la estabilidad del implante. El objetivo es restablecer la continuidad del aparato extensor. La luxación de la rótula, y el aflojamiento o la pérdida de función del aparato extensor obligarán a un tratamiento cruento. La reducción y osteosíntesis con agujas y cerclaje de alambre, la colocación de un nuevo componente y la patelectomía son en ocasiones las opciones terapéuticas en las fracturas transversales.

En los casos con un gran fragmento bien anclado al aparato extensor, la indicación será de patelectomía parcial. Si la fractura es conminuta y el implante está suelto optaremos por la patelectomía total. Los resultados del tratamiento de las fracturas de rótula son mejores si no precisan de tratamiento quirúrgico. El tratamiento ortopédico es satisfactorio en el 96% de los casos y el quirúrgico en el 55%. Las complicaciones se cifran hasta en un 42%, destacando la infección, la rotura del tendón rotuliano, el aflojamiento del componente protésico y la limitación de la movilidad.

CONCLUSIONES

Cuando ocurre una fractura periprotésica de rodilla debe buscarse la recuperación funcional del estado previo de la articulación. Si la fractura es desplazada y la prótesis estable se realizará la reducción y osteosíntesis de la fractura. Si la prótesis es inestable habrá que recambiar la prótesis e implantar una con vástago largo. La estabilidad, tanto de la prótesis como de la fractura periprotésica, son los objetivos a buscar; sin ambos requisitos no se podrá lograr nunca una solución satisfactoria al problema (34).

Aunque el desplazamiento de la fractura es lo fundamental para indicar el tratamiento (quirúrgico o conservador) de las lesiones supracondíleas femorales proximales a prótesis de rodilla, en la mayoría de los casos el tratamiento quirúrgico será de elección. Excepto cuando el paciente esté tan enfermo que se prevea que no va a resistir la cirugía, el tratamiento conservador debe ser evitado. Con una planificación preoperatoria cuidadosa el cirujano podrá elegir entre las diversas formas de tratamiento quirúrgico existentes, lo cual dependerá de los hallazgos intraoperatorios de cada caso.

Para la planificación preoperatoria es importante conocer el tipo y tamaño de los componentes protésicos implantados, y definir si están o no aflojados. La elección del material de osteosíntesis dependerá de la cantidad de hueso que esté disponible para la fijación distal. Los clavos intramedulares suelen ser el mejor tratamiento de la mayoría de las fracturas proximales. En las fracturas cuyo trazo comience a la altura del componente femoral, habrá que utilizar dispositivos de ángulo fijo. Las fracturas muy distales, o aquellas en las que la prótesis esté aflojada, requerirán de un recambio protésico con vástago en el componente femoral junto a aloinjerto estructural. El cirujano debe estar preparado para realizar cirugía de recambio, puesto que a veces los hallazgos intraoperatorios son mayores de los que el estudio radiológico preoperatorio hacía suponer (35).

BIBLIOGRAFÍA

1. CULP R W, SCHMIDT R G, HANKS G E, MAK A, ESTERHAI J L, HEPPENSTALL R B. Supracondylar fracture of the femur following prosthetic knee arthroplasty. *Clin Orthop* 1987; 222:212-2.
2. MICHAEL J, CHMELL M D, MICHEL C, MORAN M C, RICHAR D, SCOTT M D. Periarticular fractures after total knee arthroplasty: principles of managent. *J Am Acad Orthop Surg*, 1996; 4:109-16.
3. NEER C S, GRANTHAM S A, SHELTON, M L. Supracondylar fractures of the adult femur. *J Bone Joint Surg Am* 1967; 49-A:591-6.
4. MERKEL K D, JOHNSON E W. Supracondylar fracture of the femur after total knee arthroplasty. *J Bone Joint Surg Am* 1986; 68-A:29-43.
5. ROSCOE M W, GOODMAN S B, SCHATZKER J. Supracondylar fracture of the femur after G.U.E.P.A.R. total knee arthroplasty: a new treatment method. *Clin Orthop* 1989; 241:221-3.

6. AARON R K, SCOTT R. Supracondylar fracture of the femur after total knee arthroplasty. *Clin Orthop* 1987; 219:136-9.
7. BISWAS S P, KURER M H, MACKENEY R P. External fixation for femoral shaft fracture after Stanmore total knee replacement. *J Bone Joint Surg Br* 1992; 74-B:313-4.
8. ENGH G A, AMMEN D J. Periprosthetic fractures adjacent to total knee implants: treatment and clinical results. *J Bone Joint Surg Am* 1997; 79-A:1100-13.
9. HEALY W L, SILISKY J M, INCAVO S J. Operative treatment of distal femoral fractures proximal to total knee replacement. *J Bone Joint Surg Am* 1993; 75-A:27-34.
10. MORAN M C, BRICK G W, SLEDGE C B, DYSART S H, CHIEN, E P. Supracondylar femoral fracture following total knee arthroplasty. *Clin Orthop* 1996; 334:196-209.
11. RITTER M A, STIVER P. Supracondylar fracture in a patient with total arthroplasty: a case report. *Clin Orthop* 1985; 193:168-70.
12. RITTER M A, FARIS P M, KEATING E M. Anterior femoral notching and ipsilateral supracondylar femur fracture in total knee arthroplasty. *J Arthroplasty* 1988; 3:185-7.
13. AYERS D C, DENIS D A, JOHANSON N A, PELLEGRINI U D. Common complications of total knee arthroplasty. *J Bone Joint Surg Am* 1997; 79-A:278-311.
14. RAND J A. Supracondylar fracture of the femur associated with polyethylene wear after total knee arthroplasty. *J Bone Joint Surg Am* 1994; 76-A:1389-93.
15. MURRELL G A C, NUNLEY J A. Intercondylar interloked supracondylar intramedullary nails for supracondylar fractures after total knee arthroplasty: a new treatment method. *J Arthroplasty* 1995; 10 37-42.
16. RITTER M A, KEATING E M, FARIS P H, MEDING J B. Rush rod fixation of supracondylar fractures above total knee arthroplasties. *J Arthroplasty* 1995; 10:213-6.
17. KRAAY M J, GOLDBERG V H, FIGGIE M P, FIGGIE H E. Distal femoral replacement with allograft prosthetic reconstruction for treatment of supracondylar fractures in patients with total knee arthroplasty. *J Arthroplasty* 1992; 7:7-16.
18. SISTO D J, LACHIEWICZ P F, INSALL J N. Treatment of supracondylar fractures following prosthetic arthroplasty of the knee. *Clin Orthop* 1985; 196:265-72.
19. DIGIOIA A M, RUBASH H E. Periprothetic fractures of the femur after total knee arthroplasty: literature review and treatment algorritm. *Clin Orthop* 1991; 271:135-42.
20. DELPORT P H, VAN AUDEKERCKE R, MARTENS M, MULIER J C. Conservative treatment of ipsilateral supracondylar femoral fracture after total knee arthroplasty. *J Trauma* 1984; 24:846-9.
21. HIRSCH D M, BHALLAS S, ROFFMAN M. Supracondylar fracture of the femur following total knee replacement. Report of four cases. *J Bone Joint Surg Am* 1981; 63-A:162-3.
22. BRICK C B, SLEDGE C B, DISART S H, CHIEN E P. Supracondylar femoral fractures following total knee arthroplasty. *Clin Orthop* 1996; 324:196-209.
23. GARNAVOS C, RAFG M, HENRY A P. Treatment of femoral fracture above a knee prostheses,18 cases followed 0,5-14 years. *Acta Orthop Scand* 1999; 65:10-4.
24. HANKS G A, MATHEWS H H, ROUSTON G W, LOUGRAN T P. Supracondylar fracture of the femur following total knee arthroplasty. *J Arthroplasty* 1989; 4:289-92.
25. MC LAREN A C, DUPONT J A, SROEBER D C. Open reduccion and internal fixation of supracondylar fractures above total knee arthroplasties using the intramedullary rod. *Clin Orthop* 1994; 302:194-8.
26. CORDEIRO E M, COSTA R C, CARAZZATO J C. Periprosthetic fractures in patients with total knee arthroplasties. *Clin Orthop* 1990; 252:182-9.
27. KJAERSGAARD-ANDERSEN P, JUHL M. Ipsilateral traumatic supracondylar and proximal tibial fractures following total knee replacement. A case report. *J Trauma* 1989; 29:398-400.
28. MADSEN F, KJAERGAARD-ANDERSEN P, JUHL M. A custom-made prosthesis for treatment of supracondylar femoral fractures after total knee arthroplasty: report of four cases. *J Orthop Trauma* 1989; 3:332-37.
29. FELIX N A, STUART M J, HANSEN A D. Periprosthetic fractures of the tibia associated with total knee arthroplasty. *Clin Orthop* 1997; 345:113-24.
30. BRICK G W, SCOTT R P. The patellofemoral component of total knee arthroplasty. *Clin Orthop* 1998; 231:163-178.
31. CAIN P R, RUBASH H E, WISSINGER H A, MC CLAIN E J. Periprosthetic femoral fractures following total knee arthroplasty. *Clin Orthop* 1986; 208:205-14.
32. THEISS S M, KITZIGER K J, LOTKE P S, LOTKE P A. Component design affecting patellofemoral complications after total knee arthroplasty. *Clin Orthop* 1996; 326:183-7.
33. TRIA AJ J R, HORWORD D A, ALICEA J A, CODY R P. Patellar fractures in posterior stabilized knee arthroplasties. *Clin Orthop* 1994; 299:131-9.
34. ORTEGA ANDREU M, RODRÍGUEZ MERCHÁN E C, AGÜERA GAVALDÁ M, ALONSO CARRO G. Fracturas periprotésicas en artroplastia de rodilla. *Rev Ortop Traumatol* 2000; 44:149-58.
35. SU E T, DEWAL H, DICESARE P E. Fracturas periprotésicas proximales a prótesis totales de rodilla. *J Am Acad Orthop Surg* (Ed Esp) 2004; 3:84-92.